

Nefritis tubulointersticial aguda por uso de diclofenaco tópico en paciente pediátrico: Reporte de caso.

Cristhian David Peláez Cristancho ^{1*}, Mariangel Castillo Arteaga ², Andrea Carolina Rueda Soto ², Santiago Ortiz Ramírez ²


1. Postgrado de Pediatría, Pontificia Universidad Javeriana, Bogotá, Colombia.
2. Servicio de Pediatría, Hospital Universitario San Ignacio, Bogotá, Colombia.

Resumen

Recibido: Noviembre 5, 2022
Aceptado: Enero 26, 2023
Publicado: Febrero 28, 2023
Editor: Dr. Franklin Mora Bravo.

Como citar:

Peláez C, Castillo M, Rueda A, Ortiz S. Nefritis tubulointersticial aguda por uso de diclofenaco tópico en paciente pediátrico> reporte de caso. REV SEN 2023;11(1):30-34. DOI: <http://doi.org/10.56867/42>

 Copyright 2023, Cristhian David Peláez Cristancho, Mariangel Castillo Arteaga, Andrea Carolina Rueda Soto, Santiago Ortiz Ramírez. This article is distributed under the [Creative Commons CC BY-NC-SA 4.0 Attribution License](https://creativecommons.org/licenses/by-nc-sa/4.0/), which allows the use and redistribution citing the source and the original author for non-commercial purposes.

Introducción: La nefritis tubulointersticial (NTI) es un diagnóstico histológico que se puede manifestar con la triada clásica: fiebre, rash y eosinofilia. Dentro de las principales causas se encuentra el consumo de antiinflamatorios no esteroideos (AINE) y los inhibidores de la ciclooxigenasa 2 (COX2). Presentamos un caso inusual de desarrollo de NTI con la exposición de AINES en forma tópica en una adolescente.

Caso clínico: Mujer de 16 años, ingresada por estudio de abdomen agudo con episodios eméticos a repetición. Durante la hospitalización desarrollo falla renal aguda no oligúrica, hiperfosforemia, proteinuria, acidosis metabólica, hiperuricemia, hiperparatiroidismo y disminución de los niveles de vitamina D e hipertensión arterial.

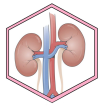
Evolución: Requirió el uso de vitamina D, antihipertensivos, alopurinol, hidratación parenteral. No requirió hemodiálisis o esteroides. Progresivamente la paciente mejoró y fue dada de alta, el reporte de biopsia renal fue confirmada en consulta externa como nefritis tubulo intersticial aguda en parches.

Conclusión: Es importante conocer que todos los AINEs tienen el riesgo potencial de generar una nefritis tubulointersticial, siendo este un diagnóstico de descarte, no debe ser subestimado dentro de la práctica clínica, incluso con el tratamiento de AINEs en forma tópica.

Palabras clave:

DeCS: Nefritis Intersticial, Antiinflamatorios no Esteroides, Adolescente Hospitalizado, Informes de Casos.

* Autor de correspondencia



Acute tubulointerstitial nephritis due to the use of topical diclofenac in a pediatric patient: A case report.

Abstract

Introduction: Tubulointerstitial nephritis (TIN) is a histological diagnosis that can manifest with the classic triad: fever, rash, and eosinophilia. Among the leading causes is consuming non-steroidal anti-inflammatory drugs (NSAIDs) and cyclooxygenase 2 (COX2) inhibitors. We present an unusual case of TIN development with topical NSAID exposure in an adolescent.

Clinical case: 16-year-old woman admitted for the study of acute abdomen with repeated emetic episodes. During hospitalization, he developed non-oliguric acute renal failure, hyperphosphatemia, proteinuria, metabolic acidosis, hyperuricemia, hyperparathyroidism, decreased vitamin D, and developed arterial hypertension.

Evolution: The patient required vitamin D, antihypertensives, allopurinol, and parenteral hydration. She did not require hemodialysis or steroids. Progressively, the patient improved and was discharged. The renal biopsy report was confirmed in the outpatient clinic as acute patchy tubulointerstitial nephritis.

Conclusion: It is essential to know that all NSAIDs have the potential risk of generating tubulointerstitial nephritis. This rule-out diagnosis should not be underestimated in clinical practice, even with topical NSAID treatment.

Keywords:

MESH: Nephritis, Interstitial; Anti-Inflammatory Agents, Non-Steroidal; Adolescent, Hospitalized; Case Report.

La nefritis tubulointersticial aguda es una causa importante de lesión renal aguda, representa aproximadamente el 5-15% de los casos en pacientes pediátricos y adultos. Se caracteriza histológicamente por un infiltrado de células inflamatorias, edema y tubulitis a nivel del intersticio renal, que puede progresar a fibrosis y usualmente está acompañado con deterioro de la función renal [1-3]. Se ha descrito que representan (en su forma aguda o crónica) el diagnóstico del 1-7% de las biopsias renales realizadas en pacientes pediátricos [2].

Dentro de los múltiples factores desencadenantes se encuentran; los procesos infecciosos, condiciones genéticas, medicamentos y enfermedades autoinmunes. Sin embargo, el 90% de los casos reportados están asociados a medicamentos, siendo los antiinflamatorios no esteroideos (AINEs), los antibióticos (ej. betalactámicos) y los inhibidores de bomba de protones los más frecuentes [1, 3].

Los AINEs tópicos se han convertido en una alternativa para el manejo del dolor. Estos proveen concentraciones cutáneas locales más elevadas en comparación con los niveles plasmáticos, generando un menor grado de exposición sistémica y, por consiguiente, un menor riesgo de efectos adversos sistémicos en comparación con las presentaciones por vía oral [4]. Dada la cantidad limitada de reportes

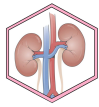
en la literatura, de los posibles efectos adversos a nivel renal, se decide la realización de este reporte de caso.

Caso clínico

Mujer adolescente de 16 años, sin antecedentes médicos patológicos, consulta al servicio de urgencias por cuadro clínico de 8 horas de evolución consistente en múltiples episodios eméticos, manejados inicialmente con líquidos endovenosos y antiemético (ondansetrón), con mejoría de sintomatología, por lo que se dio el egreso. Sin embargo, reconsulta a las 48 horas por dolor abdominal tipo cólico a nivel del mesogastrio, que se irradia en banda a dorso, de intensidad 6/10 en la escala análoga del dolor asociado a náuseas e hiporexia, manejado en casa con dosis única de 500 mg de acetaminofén. Al examen físico de ingreso se encuentra paciente en buenas condiciones generales, con dolor a la palpación de hipocondrio, flanco derecho y puño percusión bilateral positiva de predominio derecho, sin otros hallazgos al examen físico.

Taller diagnóstico

Por el cuadro clínico de dolor abdominal agudo en estudio, se solicitan paraclínicos, que evidencian niveles séricos de creatinina dos veces aumentados para el valor normal de acuerdo a la edad en 1.63



mg/dl (valor normal esperado para la edad: 0.8 mg/dl), con un BUN 26.8 mg/dl, un cociente BUN/creatinina en 16.44, con una ecografía de vías urinarias que evidencia riñones sin alteraciones en su tamaño, forma o ecogenicidad, ni evidencia de lesiones focales en su parénquima o dilatación de los sistemas colectores; acompañado de un uroanálisis con densidad 1.006, pH 6, proteínas 30 mg/dl, sin leucocituria, hematuria o bacteriuria.

Inicialmente se consideró una lesión renal aguda KDIGO 2, por lo que se solicitaron paraclínicos de extensión que muestran para aclarar origen de la misma: ionograma con niveles de fósforo en límite superior (6.1 mg/dl), con una relación proteinuria/creatinuria en rango moderado de elevación: 1.6 (creatinuria y proteinuria en muestra aislada en 43 y 71 mg/dl respectivamente), una relación calciuria/proteinuria normal (calciuria en muestra aislada en 0.18 mg/dl) y gases venosos con acidosis metabólica (pH: 7.36, pCO₂: 23 mmHg, pO₂: 20 mmHg, HCO₃: 21.9 mmol/l, BE - 3 mmol/l).

Teniendo en cuenta los episodios eméticos asociados y la sintomatología de la paciente se consideró inicialmente un cuadro de lesión renal aguda de presunta etiología isquémica, sin embargo, la presencia de proteinuria, edad, sexo, aumento progresivo de azoados y las noxas presentadas previamente orientaba a descartar un cuadro diferencial como una glomerulonefritis aguda o una lesión renal aguda tóxica. Se completó estudios mostrando: perfil de autoinmunidad negativo (anti-DNA, ANAS, pANCA, cANCA) con C3/C4 sin alteraciones, perfil lipídico, glicemia y hemoglobina glicosilada normal, hemograma sin discrasias, con frotis de sangre periférica que evidencia ocasionales equinocitos, leucocitosis ligera, sin alteración en línea plaquetaria, tiempos de coagulación conservados, LDH normal, con niveles de ácido úrico elevados en 10.6 mg/dl, PTH y fósforo incrementados (87.4 pg/ml y 6.2 mg/dl respectivamente), con vitamina D 25 hidroxidi disminuida en 12.9 mg/dl, calcio y fosfatasa alcalina en rangos para la edad, eosinófilos en orina en 0, proteinuria en 24 horas en rango moderado de elevación (13.2 mg/m²/hora) y una tomografía urinaria con leve fenómeno inflamatorio de la grasa perirrenal derecha. Ante hiperuricemia, proteinuria moderada e hiperparatiroidismo secundario a nefropatía, se continuó manejo con líquidos endovenosos, se inició suplencia con vitamina D y manejo con alopurinol.

Evolución

Durante la estancia hospitalaria la paciente desarrolla hipertensión arterial por lo que se realizó una ecografía doppler de vasos renales en la que se observó un leve incremento de los índices de resistencia de las arterias renales proximales de aspecto inespecífico. La evolución clínica fue tórpida, con progresión de su lesión renal, con niveles séricos de creatinina máximos de 3.12 mg/dl, que configuran una lesión renal aguda KDIGO 3, por lo que se realizó una biopsia renal con el fin de establecer causa y determinar necesidad de tratamientos adicionales.

Se re-interroga a madre y paciente, quienes niegan ingesta de medicamentos en los últimos meses diferentes al acetaminofén del día

de la consulta, niegan ingesta de hierbas chinas u homeopáticos. Únicamente manifiestan que 3-4 semanas previo a cuadro clínico actual, presentó edema en región articular cubital unilateral en mano derecha no asociado a trauma, manejada con diclofenaco tópico diario en la región afectada por cerca de 3 días con resolución del cuadro, sin síntomas o signos que sugirieran autoinmunidad.

A los 4 días de hospitalización, la paciente presentó la resolución de la lesión renal y de hiperuricemia; los niveles de creatinina disminuyeron a 0.77 mg/dl, sin necesidad de manejos adicionales como corticoide sistémico, se decide suspender el alopurinol, se continúa con vitamina D y antihipertensivo. Se da el egreso con sospecha diagnóstica de nefritis tubulointersticial secundaria a AINE tópico.

Se recibió en forma ambulatoria el reporte de biopsia por el servicio de patología, en donde no se aprecia lesión glomerular, se descarta lesión inmunomediada y de manera muy aislada y focal exhibe un infiltrado intersticial linfocitario en parches con algunos eosinófilos, sugiere un cuadro de nefritis tubulointersticial en resolución posiblemente por hipersensibilidad, apoyando sospecha diagnóstica del egreso.

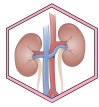
Discusión

Las manifestaciones clínicas de la nefritis tubulointersticial aguda son inespecíficas, lo que hace difícil su diagnóstico. Tiene una tríada clásica de manifestaciones extrarrenales de fiebre, exantema y eosinofilia, sin embargo, solo un 5-10% de los pacientes presentan los 3 hallazgos simultáneamente [2]. En un estudio retrospectivo, realizado en el Great Ormond Street Hospital de Londres, caracterizó 60 pacientes pediátricos con diagnósticos por biopsia renal de nefritis tubulointersticial, encontrando que 11 (41%) cursó con fiebre, 9 (33%) manifestó dolor lumbar, 4 (15%) presentó un exantema, no reportan eosinofilia, siendo la anorexia, el vómito, las náuseas y el malestar general los síntomas de mayor reporte [5].

A nivel renal se caracteriza por lesión renal aguda no oligúrica, con deterioro rápido de los niveles de creatinina. Pueden tener hallazgos de piuria, hematuria, glucosuria, con pérdida de fósforo y potasio, que indican una lesión tubular. En ocasiones estos pacientes logran desarrollar proteinuria en distintos grados de severidad, rara vez en rango nefrótico, pueden presentar eosinofilia y anemia. La hipertensión arterial y el edema son manifestaciones poco comunes. [1-3].

El desarrollo de hiperparatiroidismo en contexto de una lesión renal aguda se explica por la disminución de los niveles de Vitamina 1,25 D y la hipocalcemia relacionados con el deterioro de la tasa de filtración glomerular (TFG), lo que conlleva a un aumento en la secreción de hormona paratiroidea (PTH) y posteriormente generando aumento de la producción del Factor de Crecimiento Fibroblástico 23 (FGF-23) como parte de la retroalimentación negativa [6].

La ecografía renal puede ser normal o mostrar un aumento de la ecogenicidad cortical o del tamaño renal. Los hallazgos de la biopsia usualmente se ubican a nivel de intersticio, con un edema de



grado variable, tubulitis, con un infiltrado de células mononucleares, sobre todo de linfocitos y macrófagos. Los glomérulos comúnmente son normales, no obstante, los ocasionados por AINE, en ocasiones se observa una enfermedad de cambios mínimos [7, 8].

El mecanismo fisiopatológico exacto mediante el cual se genera nefritis tubulointersticial por AINES no está bien establecido, se cree que es debido a una reacción de hipersensibilidad retardada. También se ha descrito que la desviación del metabolismo del ácido araquidónico para la formación de leucotrienos (por inhibición de las ciclooxigenasas), induce la activación de los linfocitos T, los cuales van a generar el daño [7, 8]. En relación con los hallazgos histológicos no es común encontrar depósitos de inmunocomplejos granulares a nivel de la membrana basal glomerular, es posible evidenciar infiltrados intersticiales con un porcentaje importante de linfocitos T, acompañados de injuria tubular de grado variable y en ocasiones reacciones de tipo granulomatosa mediada por linfocitos T y eosinófilos, lo que implica una alta probabilidad de inmunidad mediada por células [9]. Se describe en nuestra paciente la presencia de infiltrado intersticial linfohistocitario en parches con algunos eosinófilos lo que sugiere la posibilidad de una nefritis tubulointersticial por AINE.

El tratamiento se basa en la suspensión del agente etiológico y el manejo de soporte. La probabilidad de tener una recuperación espontánea dependerá del tiempo de exposición al fármaco, sin embargo, la mayoría se autolimita. Se puede considerar la adición de corticoide sistémico, pero la evidencia es poco concluyente y limitada en la población pediátrica [1, 3].

En la literatura internacional hay pocos casos descritos de nefritis tubulointersticial aguda por AINE tóxico, todos ocurrieron en adultos con edades avanzadas, no hay casos reportados en la población pediátrica [10-12].

Conclusión

En el presente caso de nefritis tubulointersticial aguda en una mujer adolescente la etiología atribuida fue el uso de AINEs tóxicos. Si bien las concentraciones plasmáticas alcanzadas por un AINE tóxico son bajas, existe un riesgo teórico de generar un compromiso sistémico. Dada la dificultad de establecer posible causalidad, se debe considerar la posibilidad de lesión renal por este tipo de medicamento, una vez descartadas las otras causas.

Abreviaturas

AINES: Anti-inflamatorios no esteroidales.

FGF-23: Factor de crecimiento fibroblástico 23

NTI: nefritis túbulo intersticial.

PTH: paratohormona.

Información suplementaria

Materiales suplementarios no han sido declarados.

Agradecimientos

No aplica.

Contribuciones de los autores

Cristhian David Peláez Crisanchó: Curación de datos, Análisis formal, Adquisición de fondos, Investigación, Metodología, Administración de proyecto, Recursos, Software, Escritura – borrador original.

Mariangel Castillo Arteaga: Conceptualización, Supervisión, Validación, Visualización, Redacción: revisión y edición.

Andrea Carolina Rueda Soto: Conceptualización, Supervisión, Validación, Visualización, Redacción: revisión y edición.

Santiago Ortiz Ramírez: Conceptualización, Supervisión, Validación, Visualización, Redacción: revisión y edición.

Todos los autores leyeron y aprobaron la versión final del manuscrito.

Financiamiento

Los autores proveyeron los gastos de la investigación. Los estudios, las pruebas de laboratorio y patología constituyeron la actividad normal del servicio de nefrología y no constituyeron un costo adicional para el paciente.

Disponibilidad de datos o materiales

Los conjuntos de datos generados y analizados durante el estudio actual no están disponibles públicamente debido a la confidencialidad de los participantes, pero están disponibles a través del autor correspondiente a pedido académico razonable.

Declaraciones

Aprobación del comité de ética y consentimiento para participar

No aplica.

Consentimiento para publicación

Los autores cuentan con el permiso escrito de publicación por parte de la paciente.

Conflictos de interés

Los autores reportan no tener conflictos de interés.

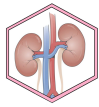
Información de los autores

Cristhian David Peláez Crisanchó, Médico Residente de pediatría, Pontificia Universidad Javeriana, Bogotá, Colombia. Hospital Universitario San Ignacio, Bogotá, Colombia.

Mariangel Castillo Arteaga, Nefróloga pediatra. Hospital Universitario San Ignacio, Bogotá, Colombia.

Andrea Carolina Rueda Soto, Medica pediatra. Hospital Universitario San Ignacio, Bogotá, Colombia.

Santiago Ortiz Ramírez, Médico internista, Fellow de nefrología. Pontificia Universidad Javeriana, Bogotá, Colombia. Hospital Universitario San Ignacio, Bogotá, Colombia.



Referencias

1. Ruebner RL, Fadrowski JJ. Tubulointerstitial Nephritis. *Pediatr Clin North Am*. 2019 Feb;66(1):111-119. doi: 10.1016/j.pcl.2018.08.009. PMID: 30454737. <https://doi.org/10.1016/j.pcl.2018.08.009>.
2. Joyce E, Glasner P, Ranganathan S, Swiatecka-Urban A. Tubulointerstitial nephritis: diagnosis, treatment, and monitoring. *Pediatr Nephrol*. 2017 Apr;32(4):577-587. doi: 10.1007/s00467-016-3394-5. Epub 2016 May 7. PMID: 27155873; PMCID: PMC5099107. <https://doi.org/10.1007/s00467-016-3394-5>
3. Caravaca-Fontán F, Fernández-Juárez G, Praga M. Acute kidney injury in interstitial nephritis. *Curr Opin Crit Care*. 2019 Dec;25(6):558-564. doi: 10.1097/MCC.0000000000000654. PMID: 31503026. <https://doi.org/10.1097/MCC.0000000000000654>
4. Barkin RL. The pharmacology of topical analgesics. *Postgrad Med*. 2013 Jul;125(4 Suppl 1):7-18. doi: 10.1080/00325481.2013.1110566911. PMID: 24547599. <https://doi.org/10.1080/00325481.2013.1110566911>
5. Howell M, Sebire NJ, Marks SD, Tullus K. Biopsy-proven paediatric tubulointerstitial nephritis. *Pediatr Nephrol*. 2016 Oct;31(10):1625-30. doi: 10.1007/s00467-016-3374-9. Epub 2016 May 2. PMID: 27139900. <https://doi.org/10.1007/s00467-016-3374-9>
6. Leaf DE, Christov M. Dysregulated Mineral Metabolism in AKI. *Semin Nephrol*. 2019 Jan;39(1):41-56. doi: 10.1016/j.semnephrol.2018.10.004. PMID: 30606407. <https://doi.org/10.1016/j.semnephrol.2018.10.004>
7. Lucas GNC, Leitão ACC, Alencar RL, Xavier RMF, Daher EF, Silva Junior GBD. Pathophysiological aspects of nephropathy caused by non-steroidal anti-inflammatory drugs. *J Bras Nefrol*. 2019 Jan-Mar;41(1):124-130. doi: 10.1590/2175-8239-JBN-2018-0107. Epub 2018 Sep 21. PMID: 30281062; PMCID: PMC6534025. <https://doi.org/10.1590/2175-8239-JBN-2018-0107>
8. Alpers CE. El riñón. En: Robbins, Cotran, editores. *Patología estructural y funcional*. 8 ed. España: Elsevier Saunders; 2010. p. 944-46.
9. Dixit MP, Nguyen C, Carson T, Guedes B, Dixit NM, Bell JM, Wang Y. Non-steroidal anti-inflammatory drugs-associated acute interstitial nephritis with granular tubular basement membrane deposits. *Pediatr Nephrol*. 2008 Jan;23(1):145-8. doi: 10.1007/s00467-007-0585-0. Epub 2007 Sep 19. PMID: 17879100. <https://doi.org/10.1007/s00467-007-0585-0>
10. O'Callaghan CA, Andrews PA, Ogg CS. Renal disease and use of topical non-steroidal anti-inflammatory drugs. *BMJ*. 1994 Jan 8;308(6921):110-1. doi: 10.1136/bmj.308.6921.110. PMID: 8298379; PMCID: PMC2539211. <https://doi.org/10.1136/bmj.308.6921.110>
11. Andrews PA, Sampson SA. Topical non-steroidal drugs are systemically absorbed and may cause renal disease. *Nephrol Dial Transplant*. 1999 Jan;14(1):187-9. doi: 10.1093/ndt/14.1.187. PMID: 10052505. PMID: 31503026. <https://doi.org/10.1093/ndt/14.1.187>
12. Kikuchi H, Aoyagi M, Nagahama K, Yajima Y, Yamamura C, Arai Y, Hirasawa S, Aki S, Inaba N, Tanaka H, Tamura T. Nephrotic-range proteinuria and interstitial nephritis associated with the use of a topical loxoprofen patch. *Intern Med*. 2014;53(11):1131-5. doi: 10.2169/internalmedicine.53.1669. Epub 2014 Jun 1. PMID: 24881736. <https://doi.org/10.2169/internalmedicine.53.1669>

DOI: Digital Object Identifier. PMID: PubMed Identifier.

Nota del Editor

La REV SEN se mantiene neutral con respecto a los reclamos jurisdiccionales sobre mapas publicados y afiliaciones institucionales.